GOVERNO DO ESTADO DO PARÁ
FUNDAÇÃO HOSPITAL DE CLÍNICAS GASPAR VIANNA
RESIDÊNCIA MÉDICA

Fundação Hospital de Clínicas Gaspar Vianna
Gerência de Ensino e Pesquisa
BIBLIOTECA

Pseudoaneurisma de Ventrículo Esquerdo: Relato de Caso e Revisão de Literatura

Aldine Torres de Miranda

616.12
M672p

Belém – Pará
2009

COMISSÃO DE RESIDÊNCIA MÉDICA-
COREME/FPHCGV
Recebido em: 06/02/2009
Secretaria

GOVERNO DO ESTADO DO PARÁ
FUNDAÇÃO HOSPITAL DE CLÍNICAS GASPAR VIANNA
RESIDÊNCIA MÉDICA

Fundação Public Hospital de Clínicas Gaspar Vianna
Gerência de Ensino e Pesquisa
BIBLIOTECA

Pseudoaneurisma de Ventrículo Esquerdo: Relato de Caso e Revisão de Literatura

Aldine Torres de Miranda

Trabalho de conclusão de residência médica em cardiologia apresentado no Hospital de Clínicas Gaspar Vianna

Belém – Pará
2009

"A vida do médico, como toda vida útil e boa,
deve ser guiada pelo conhecimento, mas
inspirada no amor; do contrário será o médico,
um homem tecnicamente evoluído, mas
espiritualmente atrofiado."

PROF. RENATO LOCCHI.

ÍNDICE

INTRODUÇÃO 05

OBJETIVO 08

CASUÍSTICA E MÉTODO 08

RELATO DE CASO 09

DISCUSSÃO 14

CONCLUSÃO 17

REFERÊNCIAS BIBLIOGRÁFICAS 18

INTRODUÇÃO

O pseudoaneurisma de ventrículo esquerdo (VE) é uma condição que resulta de uma rotura do miocárdio na qual o hematoma formado está contido em uma área circunscrita do pericádio. (Alvarenga *et al*, 1997) A organização em tecido fibroso da periferia desse hematoma contido pelo pericádio parietal e a manutenção de pequeno orifício de comunicação com a cavidade ventricular terminam por definir esta lesão. (Gaffrée *et al*, 1987)

Os pseudoaneurismas diferem do aneurisma ventricular verdadeiro por não conter elementos originais da parede do ventrículo, manter estreita comunicação com as câmaras cardíacas, constituir cavidade não-contrátil e ter localização habitual em parede póstero-inferior ou lateral. Contudo, a principal diferença é a alta probabilidade à ruptura com o passar do tempo, ao contrário do aneurisma verdadeiro que tem sua ruptura como um evento incomum, mesmo tardiamente. (Gaffrée *et al,* 1987)

A real incidência do pseudoaneurisma de VE é desconhecida por sua extrema raridade, desde a descrição inicial de Legg de um enorme falso aneurisma de VE, em Londres de 1884, foram descritos, até o final da década passada, cerca de 30 casos na literatura da língua inglesa. Apesar disso sabe-se que a topografia posterior é pelo menos duas vezes mais comum que a anterior. Esse fato decorre, possivelmente, do apoio da face ínfero-posterior do coração sobre o diafragma. A sustentação do diafragma favorece a formação de adesões intrapericárdicas. Esse fato permite que o coração não se

rompa abruptamente, facilitando a contenção da cavidade ventricular pelo pericárdio adjacente.(Falcão *et al,* 2005)

A etiologia dos pseudoaneurismas é mais frequentemente o infarto agudo do miocárdio, podendo também ocorrer após cirurgia cardíaca, endocardite infecciosa, miocardite e mais raramente, trauma torácico. Os traumatismos torácicos que envolvem o músculo cardíaco, mesmo após meses de lesão são de alta mortalidade e as lesões por ferimentos cardíacos penetrantes parecem ser mais freqüentes do que se pensava.(Killen *et al*, 1969)

Quanto ao diagnóstico, pode-se considerar os exames de imagem a parte mais importante da investigação, tendo em vista que o diagnóstico clínico desta condição é difícil, pois o exame físico, a radiografia de tórax e o eletrocardiograma são pouco sensíveis. (Rogers *et al*, 2002) Exames complementares como o ecocardiograma, ventriculografia radioisotópica, tomografia computadorizada, ressonância nuclear magnética, ou cateterismo cardíaco com ventriculografia esquerda são muitas vezes necessários para a definição. (Onik *et al*, 1980)

O ecocardiograma transtorácico, por ser sensível e específico, de baixo custo e não-invasivo, tem um papel especial na detecção inicial, demonstrando interrupção brusca do endocárdio, câmara sacular paraventricular e colo estreito de união do pseudoaneurisma ao ventrículo esquerdo. O cateterismo cardíaco pode ser usado caso persistam dúvidas diagnósticas ou visando definir a anatomia, objetivando-se melhor planejamento cirúrgico. (Alvarenga *et al*, 1997)

Devido o elevado risco de ruptura (30 a 45%) e conseqüente morte súbita, o diagnóstico deve ser rápido diante de qualquer suspeita e o tratamento cirúrgico precoce é recomendado. Mais comumente o diagnóstico é feito já numa fase crônica, que pode chegar há anos sem ruptura. Geralmente, estes casos são pouco sintomáticos. (Jacob *et al*, 2007)

As outras complicações dos pseudoaneurismas de ventrículo esquerdo, além da ruptura, são o desenvolvimento de insuficiência cardíaca, arritmias e embolia arteriais, já descritas na literatura. (Killen *et al*, 1969)

Quanto ao tratamento, a indicação cirúrgica é obrigatória, costumando ser simples e constituída da ressecção ou não da parede completa do pseudoaneurisma e fechamento do orifício comunicante com o ventrículo esquerdo. A recuperação costuma ser rápida, mostrando ótimo prognóstico na evolução tardia. (Eren *et al*, 2007)

OBJETIVOS

- Relatar um caso clínico de pseudoaneurisma de ventrículo esquerdo, estudando o seu comportamento e evolução clínica.

- Realizar revisão de outros casos de pseudoaneurisma descritos na literatura, para a comparação com os achados do caso clínico em estudo.

CASUÍSTICA E MÉTODO

Será relatado o caso da paciente R.T.P.S., de 19 anos, que esteve internada na enfermaria de cardiologia da Fundação Hospital de Clínicas Gaspar Vianna (FHCGV), com diagnóstico de pseudoaneurisma de ventrículo esquerdo. Além do relato do caso, será realizada também revisão bibliográfica, incluindo periódicos e livros textos, comparando-se os achados clínicos da paciente com os descritos na literatura.

RELATO DE CASO

IDENTIFICAÇÃO:

R.P.T.S., sexo feminino, 19 anos, paraense, solteira, parda, grau de instrução 2° grau incompleto, evangélica, residente no município de Ananindeua.

QUEIXA PRINCIPAL: dor torácica.

HISTÓRIA DA DOENÇA ATUAL:

Há aproximadamente 3 meses, a paciente começou a apresentar quadro de dor em região precordial, tipo pontada, de leve intensidade no início, com piora progressiva, acompanhada de dispnéia, inicialmente aos grandes esforços e depois aos médios esforços. Esta dor era aliviada com o uso de anti-inflamatórios não esteróides, porém depois de certo tempo não obteve mais sucesso, o que a fez procurar atendimento médico na emergência do FHCGV.

ANTECEDENTES PESSOAIS:

- História de doenças da quadra infantil, como catapora.
- Negava história de infecções de garganta de repetição.
- Aos 12 anos, sofreu um traumatismo torácico devido uma queda de uma árvore de aproximadamente 7 metros, apresentando também fratura do membro superior direito.
- Há 2 anos, havia sido submetida à correção cirúrgica de pseudoaneurisma de VE no FHCGV, com boa evolução clínica após a alta.
- Negava hipertensão arterial sistêmica, diabetes e tabagismo.

ANTECEDENTES FAMILIARES:

Nada relevante.

EXAME FÍSICO:

Paciente consciente, orientada no tempo e no espaço, eupnéica, afebril, mucosas hipocoradas, hidratada, acianótica, anictérica, fácies atípica.

AC: Bulhas cardíacas normofonéticas em 2 tempos, ritmo regular, sem sopros e/ou atritos. FC: 72 bpm. PA: 110 X 70 mmHg, sem turgescência jugular patológica

AP:Murmúrio vesicular presente bilateralmente, sem ruídos adventícios.

Abdômen: plano, flácido, indolor à palpação superficial e profunda, sem hepatomegalia, RHA presentes.

Membros inferiores: pulsos periféricos presentes bilateralmente, sem alterações e ausência de edema.

ECG:

Ritmo sinusal
SÂQRS entre 0 e 30
Alteração difusa da repolarização ventricular

EXAMES DE IMAGEM:

Rx de tórax:

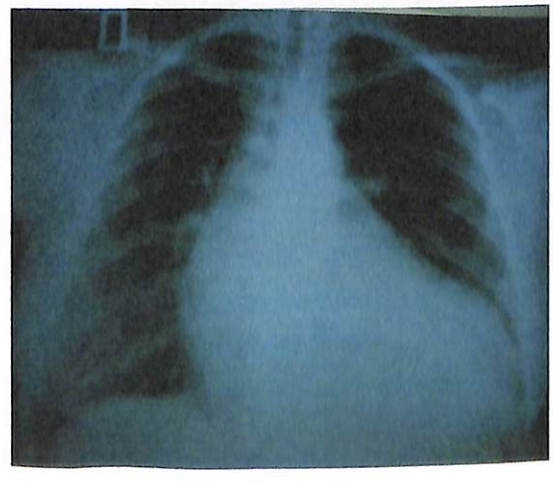

Ecocardiograma:

DDVE: 62mm, DSVE:45mm, SIV: 6mm, PPVE: 10mm, AD%: 28, FE: 0,53, RAO: 29mm, AE: 49mm .

Moderado aumento das câmaras esquerdas.
Demais câmaras e raiz de aorta normais.
Nota-se imagem sugestiva de pseudoaneurisma de VE (8,4 cm x 7,7 cm) com ruptura de parede livre (comunicação entre o aneurisma e a parede ventricular mede 19 mm), notando-se fluxo de sangue através dessa comunicação e intenso contraste espontâneo em seu interior.
Valvas cardíacas normais.
VE apresenta espessura miocárdica normal e leve déficit do desempenho sistólico às custas de hipocontratilidade difusa.
Discreto refluxo valvar mitral ao Doppler.

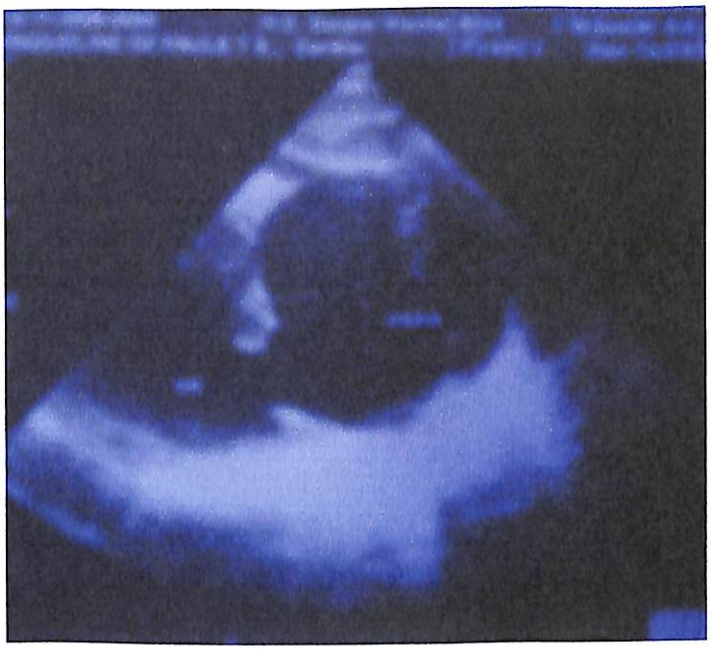

Ventriculografia esquerda:

Ventrículo esquerdo apresenta hipocinesia difusa moderada. A valva mitral é competente e o SIV é integro. Através de um grande pertuito, observa-se a opacificação de um grande pseudoaneurisma, com aproximadamente 11 cm de colo, 22 cm na sístole e 32 cm na diástole.

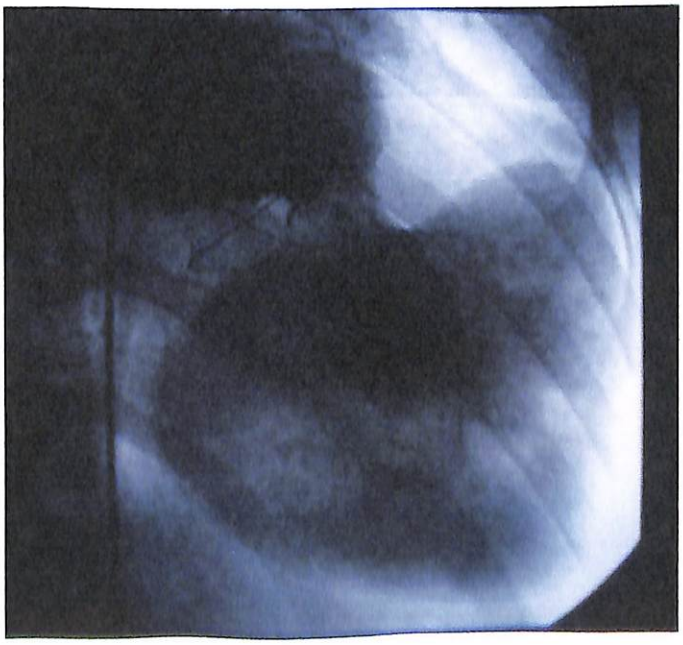

EVOLUÇÃO:

A paciente foi submetida à segunda cirurgia para correção do aneurisma de VE, após a sua recidiva, sendo o reparo feito com o uso de pericárdio bovino. Após apresentar evolução clínica satisfatória, recebeu alta hospitalar, para acompanhamento ambulatorial no FHCGV.

DISCUSSÃO

Segundo Killen *et al* (1969), a maioria dos pseudoaneurismas de VE são secundários ao infarto agudo do miocárdio, sendo que ocasionalmente são observadas outras etiologias, como congênito, infeccção e iatrogenia, e raramente são decorrentes de violência externa, geralmente traumatismos torácicos penetrantes. Este autor relata três casos secundários a traumatismo torácico, sendo dois devido ferimento por arma branca e o terceiro após acidente automobilístico com contusão torácica. Todos os pacientes apresentavam uma evolução arrastada, com história de traumas ocorridos meses antes e muitas vezes com o diagnóstico do pseudoaneurisma sendo um achado ocasional. Em 1985, no Brasil, Gaffrée e colaboradores, relataram o caso de uma paciente com ferimento por arma branca em hemitórax esquerdo, diagnosticado um mês após o acidente. No caso clínico descrito aqui, a paciente apresentava uma história de trauma torácico fechado anos atrás, com pseudoaneurisma que não foi suspeitado no momento do acidente, corroborando com dados da literatura que apontam para as dificuldades de se fazer o diagnóstico precoce desta lesão.

A paciente, em questão, apresentou-se durante anos assintomática e apenas mais recentemente, referia dor torácica inespecífica, o que tornou o diagnóstico ainda mais difícil. De acordo com Falcão *et al*, 2005, existem poucos relatos na literatura americana de diagnóstico *antemortem* do pseudoaneurisma. Nestes as principais manifestações clínicas foram insuficiência cardíaca, precordialgia, síncope, arritmia e tromboembolismo sistêmico. Quase um quarto dos casos eram assintomáticos e foram descobertos acidentalmente. A metade dos pacientes tinha antecedente de

hipertensão, e a maioria era vítima de infarto. O exame físico era inespecífico, porém alguns apresentavam sopro sistólico em foco mitral à ausculta, sugerindo acometimento simultâneo da valva mitral.

Quanto ao diagnóstico, observou-se no caso aqui relatado, a importância do ecocardiograma transtorácico e cateterismo cardíaco com ventriculografia para a definição da lesão. Para Falcão *et al*, mais recentemente o ecocardiograma transtorácico ofereceu alguns ganhos diagnósticos, permitindo identificar um colo estreito de comunicação entre o VE e o pseudoaneurisma, permite identificar a presença de trombos no interior dos pseudoaneurismas e ainda através do Doppler pulsátil e o colorido identifica-se os fluxos sistólico e diastólico intercavitários, porém apesar de detectar anormalidades em até 90% dos pacientes, permite o diagnóstico definitivo em apenas 25 a 33% dos casos. Alguns pseudoaneurismas inferiores podem passar despercebidos neste exame. Nestes casos, a ventriculografia radioisotópica é um método melhor para o dagnóstico. O ecocardiograma transesofágico também é superior na documentação de pseudoaneurismas posteriores. (Roclant *et al,* 1975)

Vários trabalhos recentes têm relatado a utilidade também da ressonância nuclear magnética em identificar a presença de pseudoaneurisma de VE. As vantagens do método são a excelente resolução espacial e a capacidade de examinar o coração globalmente, permitindo detectar o tamanho e a localização da lesão, além de distinguir as diversas estruturas adjacentes, como pericárdio, trombos e miocárdio. Como desvantagem temos o seu alto custo. Outro método auxiliar que também vem sendo utilizado é a tomografia computadorizada. (Alvarenga *et al,* 1997)

Apesar de todos os métodos disponíveis, segundo Jacob *et al* a cineangioventriculografia esquerda ainda é considerada o método mais acurado no diagnóstico dos pseudoaneurismas, principalmente nos casos de infarto do miocárdio, permitindo um melhor planejamento cirúrgico.

Em relação ao tratamento, sabe-se que a ressecção cirúrgica do aneurisma é a opção mais adequada, devido o risco de rotura e morte súbita, que ocorre em 30 a 45% dos casos. Alguns autores, no entanto, propõem a possibilidade de tratamento clínico nos pseudoaneurismas diagnosticados tardiamente, após infarto do miocárdio. Em relação aos pseudoaneurismas pós-traumáticos a primeira cirurgia relatada foi em 1958, realizada por Lyons e Perkins. Após este caso, outras cirurgias foram relatadas com bons resultados, principalmente nos casos com pequeno dano ao miocárdio. (Killen *et al*, 1969)

CONCLUSÃO

O pseudoaneurisma de ventrículo esquerdo é uma condição rara e pouco diagnosticada em sua fase aguda, principalmente quando ocorre após traumatismos torácicos penetrantes ou não, pois geralmente o paciente apresenta-se oligossintomático e com alterações discretas nos exames de rotina, como no caso clínico aqui relatado.

Devido o alto risco de ruptura espontânea dos pseudoaneurismas, levando á morte súbita, torna-se relevante a sua suspeita e diagnóstico precoce, já que o tratamento cirúrgico tem boas taxas de sucesso.

REFERÊNCIAS BIBLIOGRÁFICAS

ALVARENGA, G.S. *et al.* Ressonância nuclear magnética no diagnóstico de pseudoaneurisma de ventrículo esquerdo. Antigo problema, nova opção. Arq. Bras. Cardiol., 1997. 69: 251 – 254.

BROWN, S.L. *et al.* Distinguishing left ventricular aneurysm from pseudoaneurysm. Chest, 1997. 111: 1403 – 1409.

CATHERWOOD, E. *et al.* Two-dimensional echocardiographicrecognition of left ventricular pseudoaneurysm. Circulation, 1980. 62: 294 – 303.

EREN, E. *et al.* Surgical treatment of post-infarction left ventricular pseudoaneurysm. Texas Heart Institute Journal, 2007. 34: 47 – 51.

FALCÃO, J.L.A.A. *et al.* Pseudoaneurisma de ventrículo esquerdo associado à insuficiência mitral grave complicando infarto agudo do miocárdio ínfero-latero-dorsal. Arq. Bras. Cardiol., 2005. 84: 488 – 490.

GAFFRÉE, O.A. *et al.* Pseudoaneurisma ventricular esquerdo: relato de um caso e revisão da literatura. Arq. Bras. Cardiol., 1987. 48: 245 – 248.

HUNG, M.J. *et al.* Unruptured left ventricular pseudoaneurysm following myocardial infarction. Heart, 1998. 80: 94 – 97.

JACOB, J.L.B. *et al.* Pseudoaneurysm of left ventricle. Arq. Bras. Cardiol., 2007. 89: 1- 2.

KILLEN, D.A. *et al.* Post-traumatic aneurysm of the left ventricle. Circulation, 1969. 39: 101 – 108.

KOTTARI, S.S. Left ventricular pseudoaneurysm in a child. Heart, 2004. 773-774.

ONIK, J. *et al.* False left-ventricular aneurysm: diagnosis by non-invasive means. J Nucl Med, 1980. 21: 177 – 182.

ROCLANDT, J. *et al.* Echocardiographic diagnosis of pseudoaneurysm of the left ventricle. Circulation, 1975. 52: 466 – 472.

ROGERS, J.H. *et al.* Left ventricular apical pseudoaneurysm: echocardiographic and intraoperative findings, 2002. 105: 51 – 52.